ARTICLE

Journal *d'Ergothérapie, 1999, 21, 2, 76-81 Edit.* Masson, Paris, *1999*

Réadaptation fonctionnelle de la main hémiparétique d'après le concept Bobath actuel

M. GERBER

Senior instructor BOBATH IBITA ([1]), Impasse Aurore, 3, CH-3960 Sierre, Suisse.

Résumé : **La réadaptation de la main parétique dépend d'un bon alignement des articulations, structures passives et tissus mous. Afin de procurer un alignement correct dès la phase précoce, des orthèses de stabilisation sont proposées. Elles protègent les diverses structures tout en permettant une auto-facilitation, la main saine stabilisant le poignet plégique et soutenant les arches. Deux nouvelles auto-facilitations des mains sont décrites ainsi que leurs applications pour une préhension rapide. Elles encouragent la personne hémiparétique à intégrer le membre supérieur et contribue à régulariser le tonus postural et à diminuer le déficit sensori-moteur.**
Le concept Bobath permet une intervention thérapeutique agissant directement sur les déficiences décrites par l'OMS sous la CIH-2. La faiblesse musculaire et l'instabilité articulaire sont traitées par le réalignement et la stimulation du tonus postural physiologique afin d'empêcher l'intervention de l'hypertonicité réactive. Ces stratégies permettent d'améliorer l'indépendance fonctionnelle ainsi que la qualité de vie.

Mots-clés : hémiplégie, réadaptation, Bobath, neurologie, NDT.

L'indépendance fonctionnelle a toujours été le but principal de l'approche du concept neurothérapeutique de Bobath, que ce soit la **marche sécuritaire et autonome** et/ou **l'intégration du membre supérieur et de la main hémiparétiques dans les activités de la vie quotidienne (AVQ**).

Afin d'atteindre ce but, une évaluation précise des déficiences est nécessaire. La nouvelle définition du handicap (CIH-2) proposée par l'Organisation Mondiale de la Santé (OMS) constitue la base de l'appréciation de l'état de la personne ; la classification est la suivante : déficiences, activité et participation. Le concept Bobath, étant un **concept basé sur la résolution de situations fonctionnelles problématiques**, permet d'évaluer précisément les déficiences. Celles-ci déterminent les stratégies thérapeutiques à suivre afin d'atteindre une **indépendance fonctionnelle et une qualité de vie optimales.**

L'approche Bobath est **dynamique** et sollicite la participation de la personne dès l'état de conscience suffisant.

Dans cette approche globale, **l'alignement physiologique** est la condition sine qua non à la fonction optimale dans les AVQ. Cet alignement n'est pas seulement articulaire, mais inclus également les structures passives (capsules et ligaments) ainsi que les tissus mous (adipeux/ conjonctif/fibres musculaires et structures neuro-méningées). **Un mauvais alignement ne peut que provoquer et renforcer un tonus pathologique.** Ainsi une intervention rapide permettant le réalignement empêche de façon importance la **recherche de « pseudo-stabilité » procurée par une hypertonicité réactive qui n'assure qu'une fixation pathologique non-fonctionnelle**. Ces réalignements s'effectuent par stimulations thérapeutiques et auto-contrôle de la personne ainsi que par un soutien externe si nécessaire, une orthèse personnalisée par exemple.

Le pré-requis pour une main fonctionnelle se situe au niveau de la main elle-même mais dépend également de contrôles sélectifs plus proximaux : l'allongement axial actif de la colonne thoracique place les côtes dans une position permettant un **glisser harmonieux de l'omoplate sur le grill costal** ; l'omoplate est ainsi dans une position qui permet un meilleur soutien par les structures passives de la tête humérale dans la cavité glénoïde. **La position du tronc** en phase précoce (figure 1) avec la ligne gravitaire vers dorsal (due à un tonus de base hypotonique) prédispose à la subluxation vers caudoventrale, de par la position de la cavité glénoïdale et la tendance à la rotation interne réactive de l'épaule. L'avant-bras est alors amené passivement en supination, la main est en flexion palmaire et en présence d'une hémi-négligence risque d'être très vite cedématiée.

Tirés à part : M. Gerber, adresse ci-dessus.

(1) IBITA: International Bobath Instructors Training Association

FIG. 1. - Posture classique de phase hypotonique avec le manque d'extension thoracique et la rétrobascule du bassin entraînant la **ligne gravitaire vers dorsal.** La subluxation caudo-ventrale de l'épaule est accompagnée d'une supination passive de l'avant-bras, la main est oedématiée

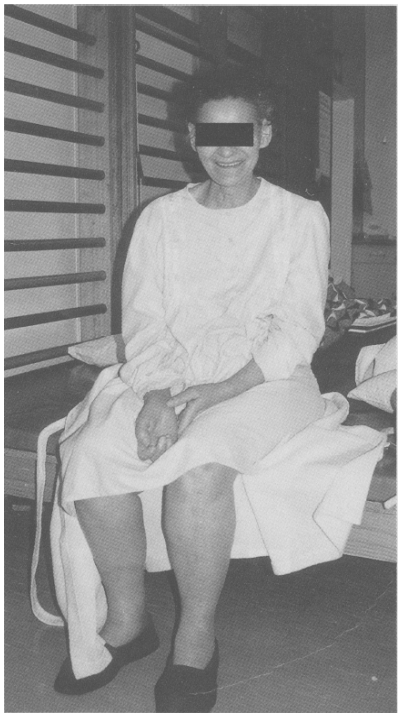

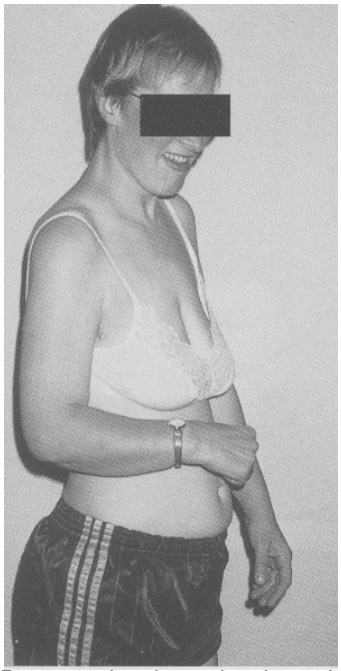

FIG. 2. - Posture classique de phase hypertonique avec la **ligne gravitaire vers ventral**. L'hyperlordose lombaire permet de s'ériger contre pesanteur malgré un déficit de la force musculaire : musculature abdominale, extenseurs et abducteurs de la hanche. L'équilibre est sauvé par une réaction d'équilibration du membre supérieur en extension à l'épaule, parfois accompagnée d'une supination de l'avant-bras, une abduction radiale du poignet et du pouce.

En présence d'un tonus pathologiquement élevé, la ligne gravitaire se déplace vers dorsal (observée chez les personnes longtemps assises après l'atteinte) ou vers ventral (figure 2) : personnes stimulées à se lever et marcher rapidement après l'atteinte). La colonne lombaire est alors plutôt en hyperlordose active et entraîne le membre supérieur plégique en extension à l'articulation scapulo-humérale, l'avant-bras étant parfois en supination, le poignet en déviation radiale et le pouce en abduction. À noter que pour évaluer la position distale du membre supérieur, il est absolument nécessaire de corriger la rotation pathologique de l'épaule afin d'interpréter correctement la position de l'avant-bras. Le phénomène de l'« aile d'ange » (figure 3) est visible lors d'une dysbalance musculaire entre les muscles hypotoniques (rhomboïdes, grand dentelé, trapèze moyen et inférieur) et hypertoniques (grand dorsal et grand rond, trapèze supérieur, angulaire de l'omoplate et pectoraux). L'observation de la main révèle très souvent une instabilité du poignet (sous-jacente à une « pseudo-stabilité » de la part des fléchisseurs palmaires hypertoniques, par exemple), une subluxation des petits os du carpe vers palmaire (à l'exception parfois du déplacement du semi-lunaire, subluxé vers dorsal par un traumatisme en flexion palmaire) ; les articulations distales telles que les métacarpo-phalangiennes (MCP) et interphalangiennes (IPP/IPD) sont subluxées. Toutes ces subluxations sont encore aggravées du fait de l'affaissement des arches longitudinale et transverse (figure 4).

L'approche thérapeutique est de soutenir dès la phase précoce l'alignement physiologique des articulations instables, qu'elles soient observables au membre supérieur ou inférieur (figure 5) afin de permettre une amélioration du tonus adéquat ainsi qu'une augmentation de la force nécessaire à la réalisation des AVQ. Les orthèses de stabilisation en « aquaplast » sont moulées individuellement. En phase hypotonique, l'orthèse va aligner l'avant-bras avec l'axe de la main (3e métacarpe) le poignet étant soutenu dans une position neutre (figure 6). La main, ainsi soutenue, permet de mettre la main œdématiée au repos. Elle n'empêche toutefois pas les prises d'auto-facilitations (figure 7) qui, tout en protégeant le poignet, permettent d'intégrer immédiatement la main dans quelques mouvements et activités bi-manuelles, même très simples. Ces orthèses ainsi que de nouvelles prises d'auto-facilitations sont décrites dans le livre de Susan Ryerson et Kathyn Levit (voir bibliographie).

FIG. 3. « L'aile d'ange », bien visible, est la conséquence de la **dysbalance musculaire de la chaîne dorso-ventrale**, surtout suite à la faiblesse des rhomboïdes, du grand dentelé et des obliques.

FIG. 4. - **Instabilité du poignet** avec subluxation vers ventral du carpe et des métacarpo-phalangiennes : affaissement des arches et déficit sensori-moteur.

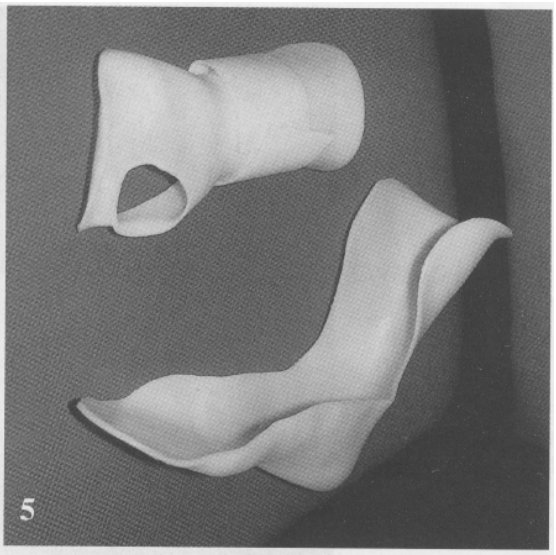

FIG. *5/6/7.* - **Orthèses de stabilisation en aquaplast** modelées individuellement pour soutenir le réalignement sans hypercorriger. Elles permettent les **prises d'auto-facilitations « Neutre et Pronation ».**

FG. 8. - **Réalignement des fibres musculaires en spirale dynamique** au moyen de dérotations et d'allongements (voir la direction de l'action thérapeutique). Il permet une régulation du tonus sous-jacent et ainsi l'ouverture de la main hypertonique.

FIG. 9. - **La prise d'auto-facilitation « Neutre »** permet au potentiel sous-jacent à l'instabilité de se manifester. Ici fermeture volontaire de la main plégique permettant un début de préhension.

FIG. 10/11. - La prise d'auto-facilitation « Neutre » permet de tenir un verre avec la main plégique. À noter que l'index de la main saine soutient également le verre et procure ainsi une sécurité pour la réussite de la fonction.



Afin d'améliorer le contrôle du tonus adéquat et d'augmenter la force nécessaire aux AVQ, le traitement s'oriente vers le travail dynamique des mises en charge de l'avant-bras et de la main (éventuellement en soutenant les arches par une balle ou un linge). En chaîne fermée, le point fixe est d'abord le membre supérieur, le point mobile étant le tronc ou l'omoplate. La progression est l'inversion de ces points pour aboutir finalement à des activités en chaîne ouverte. Une manutention précise est nécessaire afin de régulariser un tonus influencé par de nombreuses informations pathologiques (figure 8) : régulation du tonus par réalignement des fibres musculaires hypertoniques permettant l'ouverture de la main avant l'activité manuelle).

FIG. 12/13. - La **prise d'auto-facilitation « Pronation »** permet grâce à la stabilisation du poignet une prise de préhension entre le pouce et l'index.

FIG. 14 - Idem pour la **prise « Neutre »**

<u>Les 2 nouvelles auto-facilitations</u> des mains permettent une participation active de la personne tout en stimulant les informations proprioceptives et surtout d'exercer plus rapidement une préhension (figure 9). La prise « N » soutient l'avant-bras en position neutre, elle permet une préhension antérieure : prendre un verre, par exemple

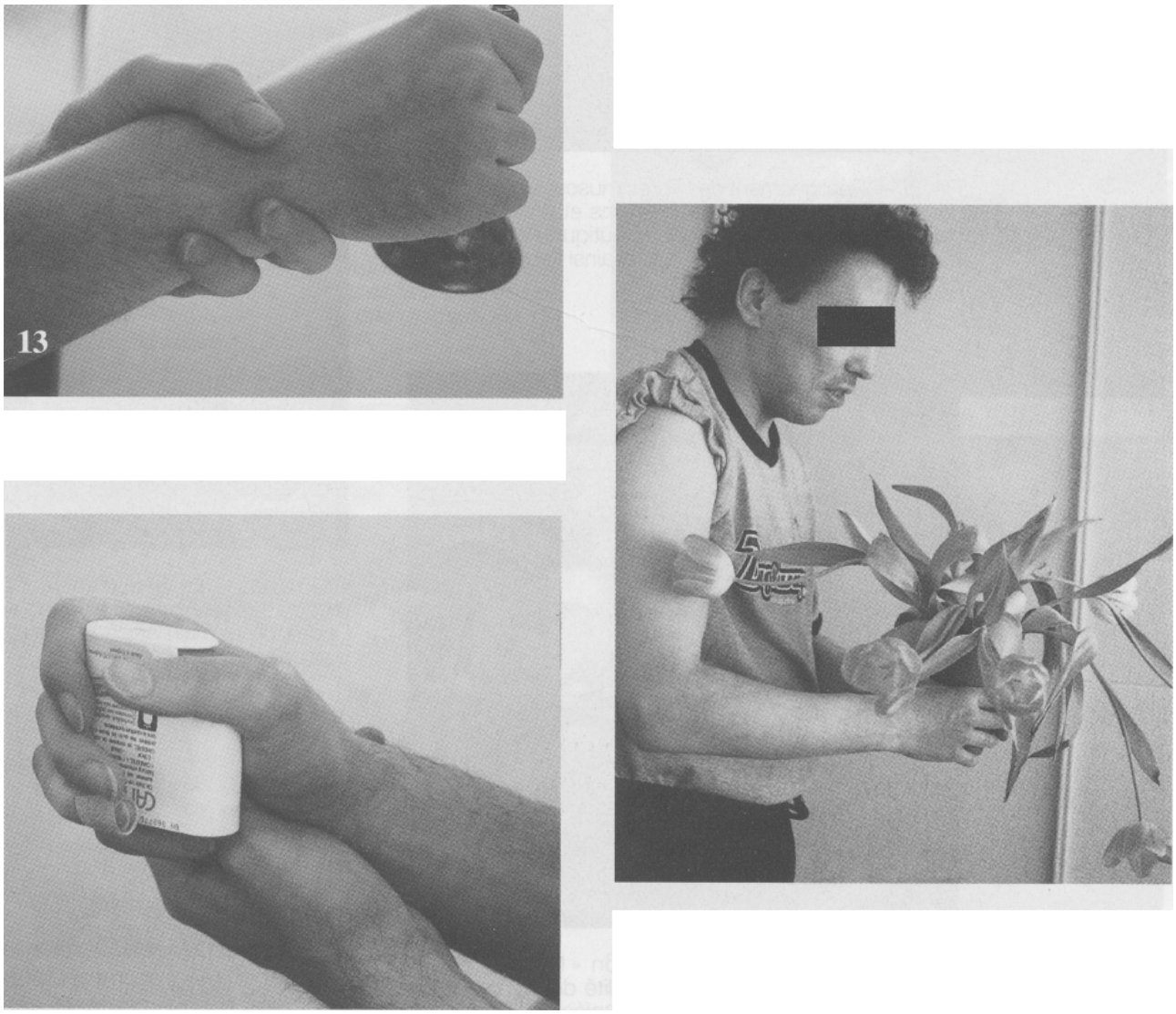

FIG. 15. - Activité bi-manuelle symétrique plus facile que celle asymétrique, passant de la chaîne fermée à la chaîne ouverte. A noter que pour le membre supérieur, il semble **qu'une progression systématique ne soit pas absolument nécessaire**, le contrôle préalable physiologique en chaîne ouverte étant très développé.

(figures 10/11/14). Le pouce soutient l'arche longitudinale en passant entre le thénar et l'hypothénar plégiques. **Les autres doigts stabilisent le poignet plégique.** La prise « P » (figures 12 et 13) avec l'index et le majeur de la main saine soutenant l'arche permet les activités où l'avant-bras est en pronation. Les deux prises permettent une préhension d'opposition entre le pouce et les autres doigts. **Les activités manuelles symétriques et asymétriques** font également partie du programme général de réadaptation (figure 15).

Le concept Bobath est en constante évolution et s'appuie sur les plus récentes hypothèses théoriques concernant le contrôle et les stratégies d'apprentissage du système nerveux central, telles que l'approche systémique dynamique (Balko Perry), le « Somato-sensory Mapping » (Thilmann) ou le « Forced use » (Wolf/Taub), études qui mettent en évidence le potentiel existant dans le côté plégique : principe de base de l'approche du concept Bobath.

RÉFÉRENCES

[1] BALKO PFRRY S. « Clinical implications of a Dynamic Systems Theory » Neurology report (vol. 22, N° 1, 1998).

[2] BUTLER D. Neurotension/Neuromobilisation, Churchill Livingstone, 1991.

[3] CRAIK RL. Clinical correlates of neural plasticity, *Phys.* Ther 1982; 62: 1452-1462.

[4] DICKSTEIN R. Yael Heffes. Activation of selected trunk muscles during symmetric functional activities in poststroke hemiparetic and hemiplegic patients, J Neurol Neurosurg Psychiatry 1999 ; 66 218-221.

DIETZ V, QUINTERN F, BERGER W. Electrophysiological Studios of Gait in Spasticity and Rigidity : Evidence that Altered Mechanical Properties of Muscle Contribute to Hypertonia. *Brain* 1981 ; 104 : 431449.

[6] EDWARDS S. Physiotherapy Management of Established Spasticity *In :* Sheean G (Ed) Spasticity Réhabilitation. Churchill Communications, Europe (Available from Ipsen), 1998.

[7] GILBERT CHARLEs D. The Rockefeller University, N.Y/ USA. Adult Cortical Dynamics.

[8] HORAK FB. « Assumptions Underlying Motor Control for Neurologic Réhabilitation ». *In :* Contemporary Management of Motor Problems. Proceeding of thé II STEP Conference, Alexandria, Virginia. The Foundation for Physical Therapy 1991 ; 16.

HUFSCHMIDT A, MAURITz KH. Chronic Transformation of Muscle in Spasticity : A peripheral Contribution to Increased Tone. J Neurol Neurosurg Psychiatry 1985 ; 48 : 676-685.

[10] KATz LC. Synaptic activity and thé construction of cortical circuits. Sciences 1996 ; 274 : 11331138.

[11] Keck Center and Coleman Laboratory, University of California at San Francisco/Ca - USA: Plasticity of primary somatosensory cortex paralleling sensorimotor skill recovery from stroke in adult monkeys.

[12] MULDER T. « Current topics in motor control : implications for réhabilitation ». Neurological Réhabilitation (1998) (ISBN 0-86377-484-9) Psychology Press (UK).

[13] NUDo RJ, MILLIKEN WM, MERZENICH MM. Départment of Neurobiology and Anatomy, University of Texas Médical School at Houston, USA Use-dependent altérations of movement representations in primary motor cortex of adult squirrel monkeys.

[14] PARTRIDGE C, CORNALL C, LYNCH M, CREENwooD R. « Physical thérapies » Neurological Réhabilitation (1998) (ISBN 0-86377-484-9) Psychology Press (UK).

[15] RYERSON S, LEVIT K. Functional movement reeducation, a contemporary model for stroke réhabilitation, Churchill Livingstone, 1997.

[16] WADE DERICK. « Stroke » Neurological Réhabilitation (1998) (ISBN 0-86377-484-9) Psychology Press (UK).

[17] WARD C. « Learning and skill acquisition » Neurological Réhabilitation (1998) (ISBN 0-86377-484-9) Psychology Press (UK).

[18] WINSTEIN CJ. Knowledge of results and motor learning - implications for physical therapy, *Phys* Ther, 1991 ; 71 : 140-149.

[19] WNSTEIN CJ. II STEP Conference, Oklahoma, July 1990.

[20] WOLF SL, LECRAw DE et al. Forced use of hemiplegia upper extremities to réserve thé effect of learned non-use among chronic stroke and headinjured patients, Exp. Neurol., 1989 ; 104 : 125132.